Непроходимость кишечника — последствие капсульной эндоскопии у пациента с болезнью Крона (клинический случай)

М. А. Данилов, А. О. Атрощенко, С. М. Чудных, П. Л. Щербаков, И. Е. Хатьков

Московский клинический научно-практический центр Департамента здравоохранения города Москвы

Цель статьи: показать возможности и безопасность капсульной эндоскопии даже при развивающейся непроходимости кишечника, проинформировать врачей о возможных осложнениях течения болезни Крона.

Основные положения. Представлено редкое клиническое наблюдение, при котором во время капсульной эндоскопии было выявлено сужение просвета тонкой кишки и определена его точная локализация. Течение болезни не позволило провести плановую операцию, а возникшая непроходимость кишечника вынудила к оказанию экстренной хирургической помощи.

Заключение. Капсульная эндоскопия является высокоинформативным и безопасным методом исследования слизистой оболочки желудочно-кишечного тракта. Но при некоторых состояниях больного или особенностях течения патологического процесса прохождение капсулы может быть затруднено или невозможно. В случае прогрессирования воспалительного процесса капсула, если она не преодолевает место сужения, является диагностическим маркером, позволяющим хирургу сориентироваться при поиске кратчайшего доступа к зоне повреждения.

Ключевые слова: видеокапсульная эндоскопия, болезнь Крона, стриктура кишечника, острая кишечная непроходимость, резекция кишки, инородное тело.

Clinical Case: Intestinal Obstruction as Consequence of Capsule Endoscopy in Patient with Crohn's Disease

M. A. Danilov, A. O. Atroschenko, S. M. Tchudnyh, P. L. Shcherbakov, I. E. Khatkov

Moscow Clinical Scientific and Practical Center at the Moscow Department of Healthcare

Purpose of the Paper: To demonstrate the potential and safety of capsule endoscopy, even in cases where it is associated with intestinal obstruction, and to inform doctors about possible complications of Crohn's disease.

Key Points: The authors describe a rare clinical case where they detected a narrowing of the small bowel and its exact location during capsule endoscopy. Due to the course of the disease, elective surgery was impossible, and bowel obstruction that developed some time later called for urgent surgical intervention.

Conclusion: Capsule endoscopy is a highly informative and safe technology to examine the gastrointestinal mucosa. However, in some situations (certain conditions or specific features of the course of the disease), the capsule's passage through the intestinal tract can be difficult or impossible. When inflammation progresses, the capsule, if it can't pass the narrowing, is a diagnostic marker for a surgeon and helps the doctor to choose the quickest access to the affected site.

Keywords: video capsule endoscopy, Crohn's disease, intestinal stricture, acute intestinal obstruction, intestinal resection, foreign body.

Болезнь Крона — воспалительное заболевание ЖКТ, поражающее все слои кишечной трубки. Как правило (в 70% случаев), воспалительный процесс затрагивает слизистую оболочку тонкой кишки. Более чем у 30% пациентов с болезнью Крона бывает поражена исключительно тонкая кишка, чаще всего подвздошная [8].

В настоящее время для диагностики болезни Крона применяют традиционную эндоскопию и рентгенологическое исследование с контрастированием кишечника (обычно сульфатом бария). Эндоскопическое исследование обеспечивает непосредственную визуализацию слизистой оболочки, однако оно ограничено осмотром проксимальных отделов тонкой кишки или дистального участка терминального отдела подвздошной кишки (так называемая илеоскопия). Во время процедуры не всегда удается достичь слепой кишки и пройти баугиниеву заслонку. К недостаткам ирригоскопии принадлежит ее низкая информативность на ранних стадиях заболевания, например при верификации афтозных изменений [4]. Для более полной оценки состояния слизистой оболочки кишечника применяют капсульную эндоскопию (КЭ) или КТ-энтерографию. Превосходя традиционные методы, они позволяют обнаружить даже небольшие (до нескольких долей миллиметра) изменения слизистой оболочки и не несут лучевой нагрузки. Все большее число исследований демонстрируют диагностическую ценность КЭ при мелких карциномах и локальном энтерите, а также в выявлении причин хронического запора [10, 13].

КЭ совершила революцию в исследовании кишечника. Доказана безопасность данного метода: осложнений при КЭ практически не бывает. Одно из наиболее серьезных нежелательных явлений при видеокапсульном исследовании — возможная длительная (более 2 недель) задержка капсулы в просвете кишки, однако частота таких состояний не превышает 1,4%. У пациентов с факторами риска (напри-

Атрощенко Андрей Олегович *— к. м. н., заведующий отделением колопроктологии ГБУЗ МКНЦ ДЗМ. 111123, г. Москва, ш. Энтузиастов, д. 86. E-mail: a.atroshchenko@mknc.ru*

Данилов Михаил Андреевич *— к. м. н., старший научный сотрудник отделения колопроктологии ГБУЗ МКНЦ ДЗМ. 111123, г. Москва, ш. Энтузиастов, д. 86. E-mail: m.danilov@mknc.ru*

Хатьков Игорь Евгеньевич *— д. м. н., профессор, директор ГБУЗ МКНЦ ДЗМ. 111123, г. Москва, ш. Энтузиастов, д. 86. E-mail: i.khatkov@mknc.ru*

Чудных Сергей Михайлович *— д. м. н., профессор, заместитель директора ГБУЗ МКНЦ ДЗМ по хирургии. 111123, г. Москва, ш. Энтузиастов, д. 86. E-mail: s.chudnych@mknc.ru*

Щербаков Петр Леонидович *— д. м. н., профессор, заведующий отделом эндоскопии ГБУЗ МКНЦ ДЗМ. 111123, г. Москва, ш. Энтузиастов, д. 86. E-mail: p.sherbakov@mknc.ru*

мер, с болезнью Крона) этот показатель возрастает до 2,6%. По данным одного исследования (проводившегося в 2005 г., на заре эпохи КЭ), вероятность задержки капсулы при болезни Крона достигала 13% [2]. Бессимптомная задержка капсулы ничем не угрожает пациенту, даже если капсула остается в просвете кишки более 6 месяцев [8]. Покрытие капсулы разработано с таким расчетом, чтобы она не «прилипала» к поверхности слизистой оболочки, что сводит к нулю вероятность развития пролежней; скользкая поверхность капсулы не позволяет ей застревать в суженной части и самостоятельно вызывать непроходимость. Но при значительном и прогрессирующем сужении кишки капсула может стать невольным «свидетелем» развивающейся непроходимости или даже перфорации. В доступных литературных источниках описаны единичные случаи перфорации кишки и развития кишечной непроходимости [6, 11, 17]. В такой ситуации приходится прибегать к хирургическим методам и капсула служит хорошим маркером, указывая хирургам локализацию суженного участка. При задержке капсулы в просвете тонкой кишки возможно проведение баллонно-ассистированной энтероскопии с извлечением капсулы [19]. Однако зачастую колоректальные хирурги сталкиваются с тонкокишечной непроходимостью, когда выполнение специальной операции по извлечению капсулы нецелесообразно: экономически выгоднее и безопаснее для пациента провести оперативное лечение и извлечь капсулу с участком пораженной кишки [3].

Цель статьи: показать возможности и безопасность капсульной эндоскопии даже при развивающейся непроходимости кишечника, проинформировать врачей о возможных осложнениях течения болезни Крона.

КЛИНИЧЕСКИЙ СЛУЧАЙ

Пациентка В., 19 лет, с подтвержденным диагнозом «болезнь Крона (язвенно-геморрагический энтерит)» с 2012 г. неоднократно находилась на обследовании и лечении в отделении воспалительных заболеваний кишечника Московского клинического научно-практического центра. Длительное время получала месалазин, азатиоприн, инфликсимаб; неэффективность проведенного лечения послужила поводом для назначения биологической терапии (адалимумаб). Однако стойкой ремиссии добиться не удавалось. При очередном обследовании в марте 2015 г. пациентке была выполнена колоноскопия, во время которой выявили незначительные воспалительные изменения ободочной кишки и терминального отдела подвздошной кишки: афтозный колит, афтозный терминальный илеит. Данные, полученные при традиционной эндоскопии, не соответствовали клиническому состоянию больной. Для оценки распространенности и степени поражения кишечника ей была назначена КЭ. В результате видеокапсульного исследования определено поражение глубоких отделов тонкой кишки на значительном протяжении в виде множественных язв и отека складок, а также обнаружено сужение просвета тонкой кишки (*рис. 1–4*).

Во время пребывания пациентки в стационаре отхождение капсулы не зафиксировано. Подобные случаи задержки капсулы у пациентов с болезнью Крона и поражением тонкой кишки известны. Как правило, после назначения больным противовоспалительной терапии, когда благодаря спаданию отека слизистой оболочки просвет кишки восстанавливается, наблюдают дальнейшее продвижение капсулы и ее благополучный выход. Однако в данном случае после курса терапии месалазином капсула не отошла. По данным КЭ, на уровне ее ретенции визуализировались участки воспаленной слизистой оболочки подвздошной кишки со стриктурой. Учитывая отсутствие клинических признаков кишечной непроходимости, пациентка в удовлетворительном состоянии была переведена на амбулаторный режим. В октябре 2015 г. больная повторно поступила в отделение воспалительных заболеваний кишечника с ухудшением состояния (нараставшими болями в правых отделах живота, тошнотой, рвотой), была выполнена обзорная рентгенография органов брюшной полости, по результатам которой капсула визуализировалась в подвздошной кишке, определялись горизонтальные уровни жидкости (*рис. 5*).

В связи с нараставшей выраженностью клинических проявлений кишечной непроходимости пациентка была переведена в отделение колопроктологии. При осмотре: живот вздут, асимметричен, напряжен в правых отделах, является резко болезненным в правых отделах, симптомы раздражения брюшины сомнительные, в течение последних суток газы не отходили и стула не было. Выполнена срединная лапаротомия, при ревизии: петли тонкой кишки раздуты газом (*рис. 6*), определяется жидкое кишечное содержимое, на расстоянии 70 см от илеоцекального угла присутствует зона стриктуры (*рис. 7*), в проксимальной части которой пальпируется капсула, супрастенотически кишка растяну-

Рис. 1. Язва слизистой оболочки тонкой кишки.
Фото авторов

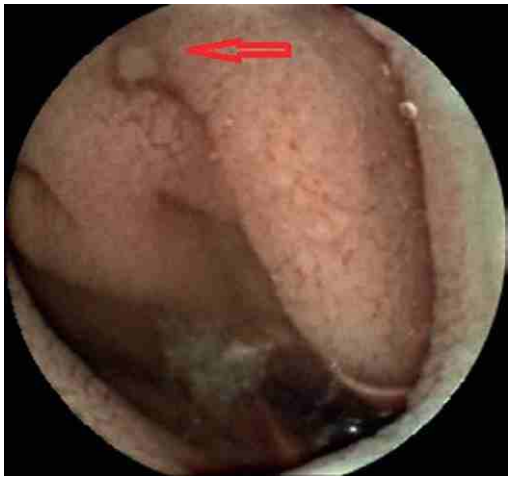

Рис. 2. Отек слизистой оболочки, псевдополипы с эрозиями, сужение просвета тонкой кишки.
Фото авторов

Рис. 3. Язвы слизистой оболочки тонкой кишки, формирующийся рубец. *Фото авторов*

Рис. 4. Формирующаяся стриктура тонкой кишки, рубец, язва, сужение просвета. *Фото авторов*

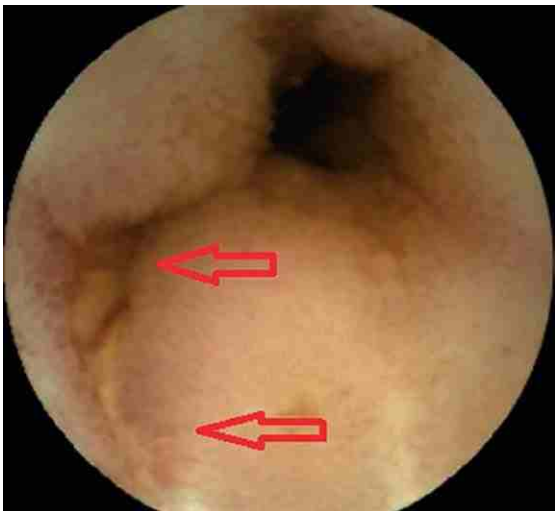

та до 6 см в диаметре. Выполнена резекция пораженного участка подвздошной кишки, сформирован илео-илеоанастомоз бок в бок. Из удаленного препарата извлечена капсула диаметром около 1,2 см и длиной 2,7 см (*рис. 8*). Послеоперационный период — без особенностей, выписана на 4-е сутки после операции.

ОБСУЖДЕНИЕ

Бессимптомное течение задержки капсулы не вызывает необходимости в инвазивных мероприятиях, поэтому при несвоевременной эвакуации тактика должна быть выжидательной. При формировании перфорации, напротив, показано срочное/экстренное хирургическое вмешательство, объем которого может варьировать от ушивания перфоративного отверстия до резекции участка кишки. Однако риск перфорации при КЭ крайне низок (не превышает 0,3%). Чаще всего это происходит при выраженном дивертикулезе с явлениями дивертикулита и злокачественных новообразованиях толстой кишки, поэтому такой вид осложнений принято относить к осложненному течению дивертикулеза и раку толстой кишки соответственно. Длительная задержка (ретенция) капсулы может сопровождаться явлениями обструкции, в частности при изменениях стенки кишки, как правило, представленных стриктурами при болезни Крона [4], а также стриктурами анастомоза.

Среди нехирургических методов эвакуации капсулы следует отметить высокие очистительные клизмы [9], эффективные при локализации капсулы в области стриктуры анастомоза толстой кишки. Однако при задержке капсулы в более проксимальных отделах клизмы назначать нецелесообразно. Одно из лечебных мероприятий при задержке капсулы — баллонно-ассистированная энтероскопия, применимая в качестве первой линии терапии, а в некоторых случаях позволяющая избежать хирургического вмешательства [1, 19]. Обычно у пациентов с болезнью Крона применение глюкокортикоидов и биологических препаратов ускоряет выведение капсулы [15]. Тем не менее при нарастающей выраженности симптомов кишечной обструкции преимущества использования глюкокортикоидов не доказаны [20]. В подобных ситуациях целесообразно начать с антеградной баллонной энтероскопии, однако это не всегда удается сделать по техническим причинам. Как правило, капсула локализуется в участке измененной кишки между двумя стриктурами — при такой локализации наиболее удобна ретроградная энтероскопия [5]. При всех преимуществах данного метода у него есть большой недостаток — высокий

Рис. 5. Обзорная рентгенограмма брюшной полости. *Фото авторов*

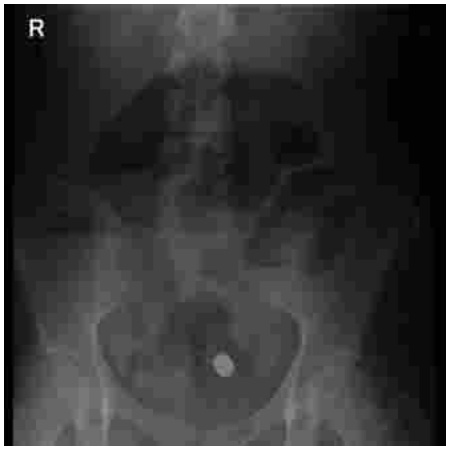

Рис. 6. Интраоперационный снимок тонкого кишечника. *Фото авторов*

Рис. 7. Удаленный препарат. *Фото авторов*

Рис. 8. Извлеченная капсула. *Фото авторов*

риск перфорации зоны стриктуры (в месте выраженных воспалительных изменений) [14].

Хирургическое вмешательство при кишечной непроходимости выполняют как открытым, так и лапароскопическим доступом. Преимущество открытого вмешательства состоит в тактильном ощущении хирурга, при котором можно с легкостью локализовать уровень обструкции и определить местоположение капсулы. При компенсированной (частичной) обструкции достаточно бидигитально продвинуть капсулу в слепую кишку или выполнить энтеротомию. Поскольку обструкция кишечника при болезни Крона происходит в измененной инфильтрированной кишке, объем резекции зависит от протяженности поражения [20].

Признаки частичной обструкции и обнаружение стриктур служат абсолютными противопоказаниями к назначению КЭ, несмотря на что пациентам с болезнью Крона рутинно выполняют это обследование [7, 12]. Кроме того, КЭ следует с осторожностью назначать пациентам, перенесшим множество операций на брюшной полости, ввиду высокого риска спаечной болезни. Поскольку до настоящего времени общепринятой стратегии для предотвращения ретенции капсулы не выработано, то возможны осложнения из-за необоснованного назначения КЭ [7]. Мнения авторов противоречивы: одна группа говорит о необходимости хирургического удаления капсулы [11], другая высказывается в пользу оставления ее в просвете кишечника [18]. В последнем случае капсула до окончания работы аккумулятора может

передавать динамическое изображение слизистой оболочки и фиксировать происходящие изменения — начало воспаления, кровотечения и т. д. Кроме того, капсула, интактная по отношению к слизистой оболочке и не вызывающая (или не провоцирующая) воспалительный процесс, является маркером для определения кратчайшего доступа при плановом хирургическом вмешательстве. Если же капсула покидает кишечник на фоне проведения консервативной терапии, то это косвенно свидетельствует о положительной динамике течения патологического процесса.

Необходимо отметить, что при сомнительном диагнозе болезни Крона, в том числе с поражением подвздошной кишки, КЭ является единственным диагностическим мероприятием. Хотя капсула сама по себе не вызывает непроходимости у таких пациентов, в присутствии стриктур она может усугубить состояние больного. Но большинство авторов все же склоняются к использованию данного метода, так как чаще всего с помощью консервативных мероприятий выведение капсулы обеспечивается без хирургического пособия.

В литературе описано немного случаев симптоматической обструкции кишечника, вследствие чего не удается достоверно судить о правильности определения показаний к исследованию и хирургической тактики при развившихся осложнениях [11]. Описаны единичные случаи перфорации кишки капсулой. Но скудные литературные данные не свидетельствуют даже о столь низком риске таких осложнений — напротив, авторы указывают на необходимость включать планирование КЭ в протоколы исследований с формулировкой рекомендательного характера при учете показаний, противопоказаний и рисков [16].

ЗАКЛЮЧЕНИЕ

В последние годы интерес к капсульной эндоскопии (КЭ) значительно возрос, и в настоящее время она занимает 3-е место в арсенале диагностических исследований после гастро- и колоноскопии. Вероятность задержки капсулы обычно не превышает 2%, хотя у отдельных групп пациентов (например, при болезни Крона) может быть выше. В большинстве случаев задержка капсулы разрешается самостоятельно, но иногда приходится прибегать к инвазивным вмешательствам (хирургическим или эндоскопическим). В связи с этим очень важно правильно определить показания и противопоказания к КЭ.

ЛИТЕРАТУРА

1. *Altoma A., Hadithi M., Heine D., Jacobs M. et al. Retrieval of a video capsule endoscope by using a double-balloon endoscope // Gastrointest. Endosc. 2005. Vol. 62. N 4. P. 613.*
2. *Cave D., Legnani P., de Franchis R., Lewis B. S.; ICCE. ICCE consensus for capsule retention // Endoscopy. 2005. Vol. 37. N 10. P. 1065–1067.*
3. *Cheifetz A. S., Lewis B. S. Capsule endoscopy retention: is it a complication? // J. Clin. Gastroenterol. 2006. Vol. 40. N 8. P. 688–691.*
4. *Cirillo L. C., Camera L., Della Noce M., Castiglione F. et al. Accuracy of enteroclysis in Crohn's disease of the small bowel: a retrospective study // Eur. Radiol. 2000. Vol. 10. N 12. P. 1894–1898.*
5. *Despott E. J., Gupta A., Burling D., Tripoli E. et al. Effective dilation of small-bowel strictures by double-balloon enteroscopy in patients with symptomatic Crohn's disease // Gastrointest. Endosc. 2009. Vol. 70. N 5. P. 1030–1036.*
6. *Gonzalez Carro P., Picazo Yuste J., Fernandez Diez S., Perez Roldan F. et al. Intestinal perforation due to retained wireless capsule endoscope // Endoscopy. 2005. Vol. 37. N 7. P. 684.*
7. *Ho K. K., Joyce A. M. Complications of capsule endoscopy // Gastrointest. Endosc. Clin. N. Am. 2007. Vol. 17. N 1. P. 169–178.*
8. *Lashner B. Clinical features, laboratory findings, and course of Crohn's disease // In: J. Kirsner, ed. Inflammatory bowel disease. 5th ed. Philadelphia, Pa: Saunders, 2000. P. 305–314.*
9. *Levsky J. M., Milikow D. L., Rozenblit A. M., Wolf E. L. Small bowel obstruction due to an impacted endoscopy capsule // Abdom. Imaging. 2008. Vol. 33. N 5. P. 579–581.*
10. *Liao Z., Gao R., Xu C., Li Z. S. Indications and detection, completion, and retention rates of small-bowel capsule endoscopy: a systematic review // Gastrointest. Endosc. 2010. Vol. 71. N 2. P. 280–286.*
11. *Lin O. S., Brandabur J. J., Schembre D. B., Soon M. S. et al. Acute symptomatic small bowel obstruction due to capsule impaction // Gastrointest. Endosc. 2007. Vol. 65. N 4. P. 725–728.*
12. *Maglinte D. D., Sandrasegaran K., Chiorean M., Dewitt J. et al. Radiologic investigations complement and add diagnostic information to capsule endoscopy of small-bowel diseases // Am. J. Roentgenol. 2007. Vol. 189. N 2. P. 306–312.*
13. *Mazzarolo S., Brady P. Small bowel capsule endoscopy: a systematic review // South. Med. J. 2007. Vol. 100. N 3. P. 274–280.*
14. *Mensink P. B., Haringsma J., Kucharzik T., Cellier C. et al. Complications of double balloon enteroscopy: a multicenter survey // Endoscopy. 2007. Vol. 39. N 7. P. 613–615.*
15. *O'Donnell S., Qasim A., Ryan B. M., O'Connor H. J. et al. The role of capsule endoscopy in small bowel Crohn's disease // J. Crohns Colitis. 2009. Vol. 3. N 4. P. 282–286.*
16. *Picazo-Yeste J., Gonzalez-Carro P., Moreno-Sanz C., Seoane-Gonzalez J. et al. Intestinal perforation secondary to impaction of a retained endoscopic capsule // Cir. Esp. 2006. Vol. 79. N 5. P. 316–318.*
17. *Repici A., Barbon V., De Angelis C., Luigiano C. et al. Acute small-bowel perforation secondary to capsule endoscopy // Gastrointest. Endosc. 2008. Vol. 67. N 1. P. 180–183.*
18. *Spada C., Riccioni M. E., Costamagna G. Patients with known small bowel stricture or with symptoms of small bowel obstruction secondary to Crohn's disease should not perform video capsule endoscopy without being previously tested for small bowel patency // Am. J. Gastroenterol. 2007. Vol. 102. N 7. P. 1542–1543.*
19. *Van Weyenberg S. J., Van Turenhout S. T., Bouma G., Van Waesberghe J. H. et al. Double-balloon endoscopy as the primary method for small-bowel video capsule endoscope retrieval // Gastrointest. Endosc. 2010. Vol. 71. N 3. P. 535–541.*
20. *Vanfleteren L., van der Schaar P., Goedhard J. Ileus related to wireless capsule retention in suspected Crohn's disease: emergency surgery obviated by early pharmacological treatment // Endoscopy. 2009. Vol. 41. Suppl. 2. P. S134–135.* ■

Библиографическая ссылка:
Данилов М. А., Атрощенко А. О., Чудных С. М., Щербаков П. Л. и др. Непроходимость кишечника — последствие капсульной эндоскопии у пациента с болезнью Крона (клинический случай) // Доктор.Ру. Гастроэнтерология. 2016. № 1 (118). С. 54–58.