



Новые возможности хирургии в восстановлении утраченных функций яичников при преждевременной недостаточности яичников у женщин репродуктивного возраста

Л.В. Адамян^{1, 2}, В.О. Дементьева¹, В.Ю. Смольникова¹, А.В. Асатурова¹

¹ ФГБУ «Национальный медицинский исследовательский центр акушерства, гинекологии и перинатологии имени академика В.И. Кулакова» Министерства здравоохранения Российской Федерации, г. Москва

² ФГБОУ ВО «Московский государственный медико-стоматологический университет имени А.И. Евдокимова» Министерства здравоохранения Российской Федерации

Цель исследования: представить опыт ФГБУ «Национальный медицинский исследовательский центр акушерства, гинекологии и перинатологии им. акад. В.И. Кулакова» Министерства здравоохранения Российской Федерации комплексного лечения бесплодия у пациенток с преждевременной недостаточностью яичников (ПНЯ) и «бедным» ответом на стимуляцию функции яичников.

Дизайн: ретроспективный анализ.

Материалы и методы. Проанализированы результаты 15 гистологических исследований образцов овариальной ткани, полученных в результате проведения хирургического вмешательства в рамках комплексного лечения бесплодия у восьми пациенток с ПНЯ и семи с «бедным» ответом на стимуляцию функции яичников. На дооперационном этапе все пациентки проходили общеклиническое, эхографическое, клинико-лабораторное обследование. Всем участницам выполнено оперативное вмешательство в следующем объеме: лапароскопия, ревизия органов малого таза, биопсия коркового слоя обоих яичников с последующей его фрагментацией и одноэтапной реимплантацией в толщу яичника, гистероскопия, биопсия эндометрия, хромогидротубация. Для гистологической верификации состояния резерва яичниковой ткани исследовалось 10–20% объема каждого фрагмента биоптата яичников.

Состояние овариального резерва всех обследованным оценено с помощью ультразвукового исследования органов малого таза, измерения концентрации антимюллера гормона в сыворотке крови, подсчета количества фолликулов различных стадий развития и оценки их качества на гистологических срезах биоптатов яичников.

Результаты. При гистологических исследованиях ткань яичников пациенток характеризовалась наличием утолщенной белочной оболочки, плотной (цитогенной) стромы коркового слоя, единичными толстостенными сосудами, более чем в половине случаев фолликулярный аппарат не визуализировался. Более чем у 30% женщин отмечены признаки хронического эндометрита, расстройств кровообращения на отдельных участках, что указывает на многофакторную природу бесплодия у большинства обследуемых.

У 9 из 15 пациенток ни одного примордиального и растущего фолликула не обнаружено во всем биоптате. У пациенток с ПНЯ отмечается выраженный фиброз стромы яичниковой ткани с незначительным количеством или отсутствием примордиальных и растущих фолликулов.

Заключение. Преодоление стойкого бесплодия как одной из ведущих жалоб у пациенток с ПНЯ становится возможным при своевременной постановке вопроса о реализации репродуктивных планов и при применении минимально инвазивной хирургии и вспомогательных репродуктивных технологий, использование которых при данной нозологии обосновано результатами молекулярно-генетических исследований.

Ключевые слова: бесплодие, преждевременная недостаточность яичников, генитальный эндометриоз, экстракорпоральное оплодотворение.

Вклад авторов: Адамян Л.В. — проверка критически важного содержания, разработка дизайна исследования, лечение пациенток, редактирование статьи, одобрение окончательной версии статьи; Дементьева В.О. — обзор публикаций по теме статьи, анализ и интерпретация данных, написание текста рукописи; Смольникова В.Ю. — отбор, обследование и лечение пациенток, сбор, интерпретация и обработка данных, написание текста рукописи; Асатурова А.В. — исследование материала, получение данных для анализа, написание текста рукописи.

Авторы заявляют об отсутствии возможных конфликтов интересов.

Для цитирования: Адамян Л.В., Дементьева В.О., Смольникова В.Ю., Асатурова А.В. Новые возможности хирургии в восстановлении утраченных функций яичников при преждевременной недостаточности яичников у женщин репродуктивного возраста // Доктор.Ру. 2019. № 11 (166). С. 44–49. DOI: 10.31550/1727-2378-2019-166-11-44-49



New Surgical Ways to Recover Lost Ovarian Functions in Premature Ovarian Insufficiency in Women of Reproductive Age

L.V. Adamyan^{1, 2}, V.O. Dementieva¹, V.Yu. Smolnikova¹, A.V. Asaturova¹

¹ V.I. Kulakov National Medical Scientific Centre of Obstetrics, Gynaecology and Perinatal Medicine of the Ministry of Health of Russia; 4 Academician Oparin St., Moscow, Russian Federation 117997

² A.I. Yevdokimov Moscow State University of Medicine and Dentistry of the Ministry of Health of the Russian Federation; 20 Delegatskaya Str., Moscow, Russian Federation 112747

Study Objective: to present the experience of V.I. Kulakov National Medical Scientific Centre of Obstetrics, Gynaecology and Perinatal Medicine of the Ministry of Health of the Russian Federation in comprehensive treatment of infertility in patients with premature ovarian insufficiency (POI) and poor response to ovarian function stimulation.

Адамян Лейла Вагоевна — академик РАН, д. м. н., профессор, заместитель директора по научной работе, руководитель отделения оперативной гинекологии ФГБУ «НМИЦ АГП им. акад. В.И. Кулакова» Минздрава России; заведующая кафедрой репродуктивной медицины и хирургии факультета постдипломного образования ФГБОУ ВО «МГМСУ им. А.И. Евдокимова» Минздрава России. 117997, Россия, г. Москва, ул. Академика Опарина, д. 4. eLIBRARY.RU SPIN: 9836-2713. E-mail: adamyanleila@gmail.com (Окончание на с. 45.)

Study Design: retrospective analysis.

Materials and Methods: 15 histological examination results of ovarian tissue samples were analysed, which were obtained during a surgery included into the comprehensive infertility management in eight patients with POI and in seven patients with poor response to ovarian function stimulation. Before surgery all patients underwent general, sonographic, clinical and laboratory examinations. All patients had a surgery: abdominoscopy, pelvic organs review, biopsy of both ovary cortex with further fragmentation and single-step reimplantation into ovary, hysteroscopy, endometrium biopsy, and sonographic hydrotubation with dye test. To histologically verify the condition of the ovarian reserve tissue, 10–20% of the total biopsy samples of each ovary fragment was used.

The condition of the ovarian reserve of all patients was assessed using ultrasound examination of pelvic organs, measurement of serum anti-mullerian hormone concentration, counting follicles at various development stages, and reviewing their quality at histological sections of ovarian biopsy samples.

Study Results: histological examinations of ovarian tissue demonstrated thickened tunica albuginea, thick (cytogenous) cortex stroma, individual thick-walled vessels; in a majority of cases, the follicular system was not visualised. Over 30% of women had signs of chronic endometritis, circulatory disturbances in some areas, evidencing the multifactorial cause of infertility in a majority of patients.

9 out of 15 patients did not have a single initial and growing follicle in the entire biopsy sample. Patients with POI had marked ovarian stroma fibrosis with some or missing initial and growing follicles.

Conclusion: persistent infertility, the most common complaint from patients with POI, may be overcome with timely reproductive plans and use of minimally invasive surgery and assisted reproductive technologies, which is justified by the results of molecular and genetic studies.

Keywords: infertility, premature ovarian insufficiency, genital endometriosis, extracorporeal fertilization.

Contribution: Adamyan L.V. — review of critically important material, study design, patient management, article reviewing, approval of the final article version; Dementieva V.O. — thematic publications reviewing, data analysis and interpretation, manuscript preparation; Smolnikova V.Yu. — patient selection, examination and management, data collection, interpretation and processing, manuscript preparation; Asaturova A.V. — material reviewing, acquisition of data for analysis, manuscript preparation.

The authors declare that they do not have any conflict of interests.

For reference: Adamyan L.V., Dementieva V.O., Smolnikova V.Yu., Asaturova A.V. New Surgical Ways to Recover Lost Ovarian Functions in Premature Ovarian Insufficiency in Women of Reproductive Age. *Doctor.Ru.* 2019; 11(166): 44–49. DOI: 10.31550/1727-2378-2019-166-11-44-49

Репродуктивная медицина в XXI веке развивается на фоне ряда социальных и демографических изменений. Популяция неуклонно стареет, и к 2050 году 20% населения планеты будут составлять люди старше 60 лет [1]. Намечается устойчивая тенденция к изменению репродуктивного поведения — отложение реализации репродуктивной функции на более поздний период. В связи с влиянием различных эпигенетических факторов (вредных факторов окружающей среды, особенностей питания и др.) увеличивается доля молодых женщин (до 40 лет) с преждевременным выключением функции яичников, для которых достижение беременности с использованием собственных яйцеклеток, даже с применением методов вспомогательной репродукции, становится невозможным. Ученые всего мира проводят поиск новых методов восстановления репродуктивной функции у пациентов позднего репродуктивного возраста или с преждевременным выключением репродуктивной функции.

Репродуктивное долголетие — неотъемлемая составляющая высокого качества жизни, его обеспечение сегодня возводится в ранг государственной программы. К возможностям восполнения утраченного репродуктивного потенциала можно отнести ряд экспериментальных технологий, таких как получение искусственного эмбриона *in vitro*, раннее развитие которого повторило этапы естественного эмбриогенеза; создание искусственных гамет из стволовых клеток с естественной или индуцированной плюрипотент-

ностью [2, 3]. Технологии, широко применяемые клинически, в том числе криоконсервация генетического материала, донорские программы и суррогатное материнство, — действенный инструмент в руках специалистов для сохранения репродуктивного долголетия.

Преждевременная недостаточность яичников (ПНЯ) — клинический синдром, объединяющий гетерогенную группу заболеваний, при котором непосредственно овариальная недостаточность может быть следствием различных причин с большой вероятностью вклада наследственности. Под ПНЯ понимают гипогонадизм в возрасте до 40 лет у женщин, ранее имевших нормальный менструальный цикл. Диагноз ПНЯ верифицируют после установления повышенного уровня ФСГ (> 25 МЕ/л) по результатам минимум двух анализов с интервалом 4 недели [4].

Частота ПНЯ сейчас, по данным разных авторов, колеблется от 1% до 13% [5].

Помимо жалоб, обусловленных дефицитом женских половых гормонов, которые нивелируются путем назначения заместительной гормональной терапии, в репродуктивном возрасте ведущей социально значимой жалобой является бесплодие, зачастую резистентное к стандартным методам лечения.

Таким образом, проблема сохранения и реализации репродуктивного потенциала у пациенток с ПНЯ имеет особое значение; успешная реализация программы ЭКО отмечена лишь у 6% из них [6].

Асатулова Александра Вячеславовна — к. м. н., старший научный сотрудник патолого-анатомического отделения ФГБУ «НМИЦ АГП им. акад. В.И. Кулакова» Минздрава России. 117997, Россия, г. Москва, ул. Академика Опарина, д. 4. eLIBRARY.RU SPIN: 8585-1446. E-mail: a_asaturova@orapina4.ru

Деметьева Виктория Олеговна — аспирант ФГБУ «НМИЦ АГП им. акад. В.И. Кулакова» Минздрава России. 117997, Россия, г. Москва, ул. Академика Опарина, д. 4. ORCID: <http://orcid.org/0000-0001-9850-7982>. E-mail: victoriadementyeva93@gmail.com

Смольникова Вероника Юрьевна — д. м. н., ведущий научный сотрудник отделения вспомогательных технологий в лечении бесплодия имени профессора Б.В. Леонова ФГБУ «НМИЦ АГП им. акад. В.И. Кулакова» Минздрава России. 117997, Россия, г. Москва, ул. Академика Опарина, д. 4. eLIBRARY.RU SPIN: 3352-7880. E-mail: veronika.smolnikova@mail.ru
(Окончание. Начало см. на с. 44.)

яичников с последующей его фрагментацией и одноэтапной реимплантацией в толщу яичника, гистероскопия, биопсия эндометрия, хромогидротубация.

Для гистологической верификации состояния резерва яичниковой ткани исследовалось 10–20% объема каждого фрагмента биоптата яичников.

Состояние овариального резерва всех обследованных оценено с помощью УЗИ органов малого таза в режиме 3D-сканирования, измерения концентрации АМГ в сыворотке крови, подсчета количества фолликулов (КАФ) различных стадий развития и оценки их качества на гистологических срезах биоптатов яичников. УЗИ выполняли на 2–3-й день менструального цикла с помощью ультразвукового аппарата экспертного класса Voluson E10 (GE, США) по стандартной методике с транвагинальным датчиком (3,7–9,3 МГц): подсчитывали количество антральных фолликулов (2–5 мм в диаметре), определяли объем яичника (V).

Оценили состояние овариального резерва у всех пациенток по ультразвуковым параметрам, сравнивая V (см³) яичников и КАФ до проведения хирургического лечения и в процессе динамического наблюдения, в том числе через месяц.

Забор крови для определения концентраций АМГ, ФСГ, ЛГ и эстрадиола выполняли перед оперативным вмешательством, используя метод ИФА (ELISA) с оценкой динамики гормонального статуса пациенток до и после хирургического лечения.

Для определения состояния ооцит-фолликулярной системы яичников исследовалось 10–20% объема каждого фрагмента биоптата яичников во время вышеописанного оперативного вмешательства.

Биоптаты объемом 0,3 см³ фиксировали в 10%-ном растворе нейтрального формалина в течение 24 часов, после стандартного протокола гистологической проводки материал заливали в парафин. Далее серийные срезы толщиной 4–5 мкм окрашивали гематоксилином и эозином. Исследование гистологических препаратов проводили на световом микроскопе при увеличении от ×50 до ×400.

Гистологическое исследование биоптатов яичников выполняли в ФГБУ «НМИЦ АГП им. акад. В.И. Кулакова», в патолого-анатомическом отделении (заведующий отделением — д. м. н., профессор Щеголев А.И.) с помощью микроскопа Axio Scope A1 (Carl Zeiss, Германия). Подсчет числа примордиальных и растущих, полостных фолликулов, оценку состояния структур ооцитов осуществляли по методу, разработанному для парафиновых срезов яичников при увеличении микроскопа в 100 и 400 раз [6]. Подсчет числа растущих фолликулов производился согласно международной гистологической номенклатуре [7].

Установили ассоциацию количества примордиальных фолликулов с возрастом, наличием сопутствующих гинекологических и экстрагенитальных заболеваний, а также с клинико-лабораторными характеристиками обследуемых пациенток.

Проведен анализ объема яичников, количества антральных фолликулов и концентрации АМГ в сыворотке крови; сопоставлены ультразвуковые параметры и уровень АМГ с количеством фолликулов разных стадий развития на срезах биоптатов яичников.

При гистологическом исследовании в среднем на один биоптат объемом 0,3 см³ приходилось 3–4 серийных среза толщиной 4–5 мкм. Общее число проанализированных срезов у всех пациенток — 60. На срезах подсчитывали коли-

чество примордиальных, первичных однослойных, первичных двух-трехслойных, многослойных — вторичных преантральных, вторичных малых антральных фолликулов, измеряли их диаметр, оценивали состояние ооцитов в них.

РЕЗУЛЬТАТЫ

Ткань яичников у обследованных пациенток характеризовалась наличием утолщенной белочной оболочки, плотной (цитогенной) стромы коркового слоя, единичными толстостенными сосудами, более чем в половине случаев фолликулярный аппарат не визуализировался. Более чем у 30% пациенток отмечены признаки хронического эндометрита в виде рассеянной и очаговой инфильтрации лимфоцитами в строме, в том числе вокруг желез, фиброзных изменений в строме и расстройства кровообращения на отдельных участках (рис. 1), что указывает на многофакторную природу бесплодия у большинства обследованных женщин и диктует необходимость комплексного подхода к тактике их ведения.

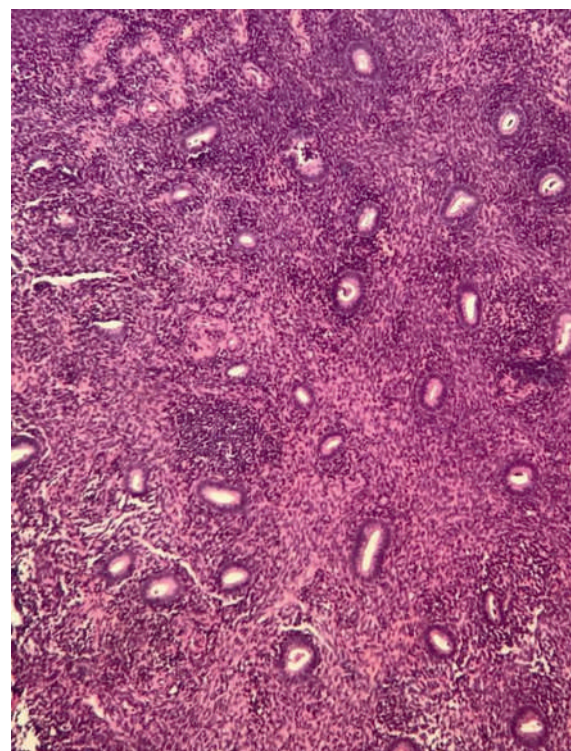
У пациенток с верифицированным диагнозом ПНЯ количество примордиальных фолликулов было значимо меньше (0–1 в биоптате), чем у женщин с «бедным» ответом на стимуляцию функции яичников (до трех в биоптате), что также значимо коррелирует с возрастом и соответствует литературным данным.

У 9 из 15 участниц ни одного примордиального и растущего фолликула не обнаружено во всем биоптате. У пациенток с ПНЯ наблюдался выраженный фиброз стромы яичниковой ткани с незначительным количеством или отсутствием примордиальных и растущих фолликулов.

У пациенток с интраоперационно обнаруженным наружным генитальным эндометриозом ни одного примордиаль-

Рис. 1. Гистологические признаки хронического эндометрита у пациентки с классической преждевременной недостаточностью яичников.

Здесь и далее в статье иллюстрации авторов



ного и растущего фолликула не было обнаружено во всем объеме биоптата.

Наличие в биоптате примордиальных фолликулов имеет прямую связь с клинико-лабораторными данными пациенток, проанализированными на дооперационном этапе: сохранностью ритма менструаций, анамнезом бесплодия, уровнями гонадотропинов, АМГ и эстрадиола на 2-й день менструального цикла, ультразвуковыми параметрами овариального резерва.

Проанализированы результаты программы ЭКО у 12 пациенток после вышеописанного оперативного вмешательства. При сопоставлении данных гистологического исследования с результативностью последующей программы ВРТ установлено: у всех женщин с отмеченным фолликулярным ростом на фоне стимуляции функции яичников выявлен хотя бы один примордиальный фолликул в объеме исследованного биоптата, а также стигмы функциональной активности разной степени давности в виде желтых и белых тел.

При гистологической оценке фолликулярного аппарата, представленного в полученном объеме биоптата коркового слоя яичников, были определены первичные однослойные фолликулы диаметром от 33,89 до 40,39 мкм, в одном из которых визуализировался ооцит в стадии диктиотены (рис. 2, 3). Полученная характеристика фолликулярного аппарата свидетельствует о благоприятном прогнозе с позиции наступления беременности, так как, по данным Л.Ф. Курило и соавт., большое значение для репродуктивных исходов имеет наличие в яичниках примордиальных фолликулов, первичных однослойных фолликулов средним диаметром менее 62 мкм [9].

Гистологическое подтверждение функциональной активности яичников, полученное в ходе данного исследования, значимо коррелировало с получением клеточного материала в цикле ЭКО. Шесть ооцитов получены у пяти пациенток, что привело к развитию четырех blastocyst хорошего и отличного качества. У одной из пациенток после операции отмечен фолликулярный рост в естественном менструальном цикле с получением при трансвагинальной пункции одного ооцита, однако при эмбриологической характеристике установлено, что яйцеклетка является дегенеративной и непригодна для оплодотворения. Это, по-видимому, можно объяснить наличием наружного генитального эндометриоза, подтвержденного гистологически, что согласуется с данными литературы [15].

Необходимо проведение дальнейших исследований на больших выборках пациенток с целью объективизации полученных прелиминарных данных и проведения полноценного статистического анализа.

ЗАКЛЮЧЕНИЕ

Преодоление стойкого бесплодия как одной из ведущих жалоб у пациенток с преждевременной недостаточнос-

Рис. 2. Два первичных однослойных фолликула у пациентки с биохимической преждевременной недостаточностью яичников, один из которых содержит ооцит в стадии диктиотены

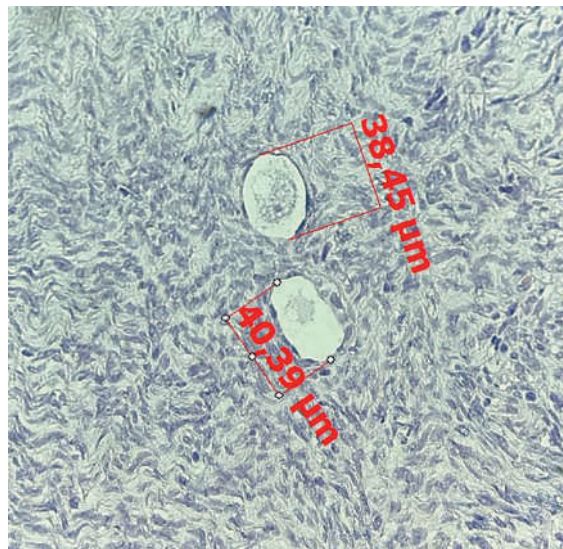
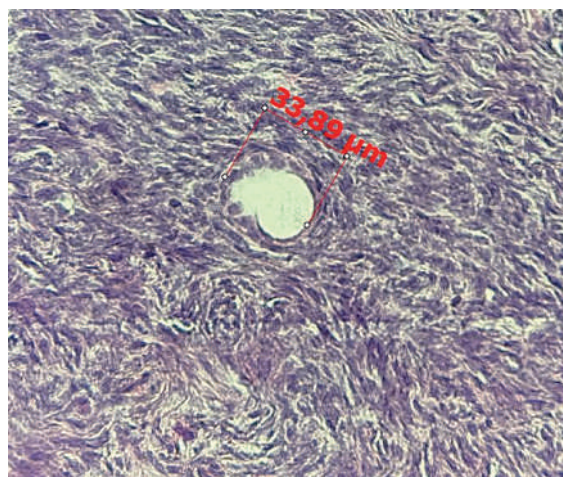


Рис. 3. Первичный однослойный фолликул у пациентки с биохимической преждевременной недостаточностью яичников



тью яичников становится возможным при своевременной постановке вопроса о реализации репродуктивных планов и при применении минимально инвазивной хирургии и ВРТ, использование которых при данной нозологии обосновано результатами молекулярно-генетических исследований.

ЛИТЕРАТУРА / REFERENCES

1. Beard J.R., Officer A., de Carvalho I.A., Sadana R., Pot A.M., Michel J.P. et al. The world report on ageing and health: a policy framework for healthy ageing. *Lancet*. 2016; 387(10033): 2145–54. DOI: 10.1016/S0140-6736(15)00516-4
2. Christodoulou N., Weberling A., Strathdee D., Anderson K.I., Timpson P., Zernicka-Goetz M. Morphogenesis of extra-embryonic tissues directs the remodelling of the mouse embryo at implantation. *Nat. Commun.* 2019; 10(1): 3557. DOI: 10.1038/s41467-019-11482-5
3. Segers S., Pennings G., Dondorp W., De Wert G., Mertes H. In vitro gametogenesis and the creation of 'designer babies'. *Camb. Q. Healthc Ethics*. 2019; 28(3): 499–508. DOI: 10.1017/S0963180119000422

4. Baber R.J., Panay N., Fenton A.; IMS Writing Group. 2016 IMS Recommendations on women's midlife health and menopause hormone therapy. *Climacteric*. 2016; 19(2): 109–50. DOI: 10.3109/13697137.2015.1129166
5. Panay N., Kalu E. Management of premature ovarian failure. *Best Pract. Res. Clin. Obstet. Gynaecol.* 2009; 23(1): 129–40. DOI: 10.1016/j.bpobgyn.2008.10.008
6. Tartagni M., Cicinelli E., De Pergola G., De Salvia M.A., Lavopa C., Loverro G. Effects of pretreatment with estrogens on ovarian stimulation with gonadotropins in women with premature ovarian failure: a randomized, placebo-controlled trial. *Fertil. Steril.* 2007; 87(4): 858–61. DOI: 10.1016/j.fertnstert.2006.08.086
7. Kawamura K., Cheng Y., Suzuki N., Deguchi M., Sato Y., Takae S. et al. Hippo signaling disruption and Akt stimulation of ovarian follicles

for infertility treatment. Proc. Natl. Acad. Sci. USA. 2013; 110(43): 17474–9. DOI: 10.1073/pnas.1312830110

8. Kawamura K., Kawamura N., Hsueh A.J. Curr. Opin. Activation of dormant follicles: a new treatment for premature ovarian failure? *Obstet. Gynecol.* 2016; 28(3): 217–22. DOI: 10.1097/GCO.0000000000000268

9. Guzel Y., Bildik G., Oktem O. Sphingosine-1-phosphate protects human ovarian follicles from apoptosis in vitro. *Eur. J. Obstet. Gynecol. Reprod. Biol.* 2018; 222: 19–24. DOI: 10.1016/j.ejogrb.2018.01.001

10. Kawashima I., Kawamura K. Syst. Regulation of follicle growth through hormonal factors and mechanical cues mediated by Hippo signaling pathway. *Biol. Reprod. Med.* 2018; 64(1): 3–11. DOI: 10.1080/19396368.2017.1411990

11. Diaz-Garcia C., Pellicer A. Follicle activation in patients with poor ovarian response through fragmentation of the ovarian tissue. 2016. Accessed July 17, 2018. URL: <https://trialbulletin.com/lib/entry/ct-02354963> (дата обращения — 15.09.2019).

12. Cheng Y., Feng Y., Jansson L., Sato Y., Deguchi M., Kawamura K. et al. Actin polymerization-enhancing drugs promote ovarian follicle

growth mediated by the Hippo signaling effector YAP. *FASEB J.* 2015; 29(6): 2423–30. DOI: 10.1096/fj.14-267856

13. Fabregues F., Ferreri J., Calafell J.M., Moreno V., Borrás A., Manau D. et al. Pregnancy after drug-free in vitro activation of follicles and fresh tissue autotransplantation in primary ovarian insufficiency patient: a case report and literature review. *J. Ovarian Res.* 2018; 11(1): 76. DOI: 10.1186/s13048-018-0447-3

14. Herraiz S., Romeu M., Buigues A., Martínez S., Díaz-García C., Gómez-Seguí I. et al. Autologous stem cell ovarian transplantation to increase reproductive potential in patients who are poor responders. *Fertil. Steril.* 2018; 110(3): 496–505. DOI: 10.1016/j.fertnstert.2018.04.025

15. Адамян Л.В., Курило Л.Ф., Арсланян К.Н., Шуляк И.Ю. Фолликулогенез яичников женщин с некоторыми формами эндометриоза. *Пробл. репродукции.* 2009; 15(1): 78–85. [Adamyan L.V., Kurilo L.F., Arslanyan K.N., Shulyak I.Yu. Follikulogenez yaichnikov zhenshchin s nekotoryimi formami endometrioz. *Probl. reproduksii.* 2009; 15(1): 78–85. (in Russian)]

ЧИТАЙТЕ
Доктор.Ру

преждевременная недостаточность яичников

бесплодие

экстракорпоральное оплодотворение

Статьи схожих тематик в выпусках «Доктор.Ру» Гинекология Эндокринология:

- Игнатъева Р.Е., Густоварова Т.А., Милягин В.А., Дмитриева Е.В. Структурно-функциональное состояние сосудистой стенки у молодых пациенток с преждевременной недостаточностью яичников // *Доктор.Ру.* 2018. № 6 (150). С. 44–48. DOI: 10.31550/1727-2378-2018-150-6-44-48
- Вартанян Э.В., Цатурова К.А., Петухова Н.Л., Маркин А.В. и др. Консервативная терапия эндометриоза при подготовке к лечению бесплодия методом экстракорпорального оплодотворения // *Доктор.Ру.* 2015. № 1 (102). С. 21–25.



Реклама

Полные версии статей доступны на сайте journaldoctor.ru